

Capítulo 2

Histologia

Daniel Santos Souza

Leandro Medrado

Lycia de Brito Gitirana

1. Introdução

A histologia é um ramo da ciência que estuda os tecidos de animais e vegetais e como estes tecidos se organizam e se relacionam para compor estes diferentes organismos.

A separação dos tecidos em estruturas distintas é algo “artificial” e feita com fim puramente didático, como estratégia para a compreensão de suas características principais. Só com um bom conhecimento das suas características individuais poderemos entender e avaliar a histologia nos diferentes órgãos do organismo e como os diferentes tecidos se inter-relacionam de maneira dinâmica.

O termo histologia foi usado pela primeira vez em 1819 por Mayer, ao utilizar o termo “tecido” (do grego *histos*) cunhado pelo anatomista e fisiologista francês Xavier Bichat (1771-1802). Foi Bichat quem aprofundou a análise anatomopatológica, deslocando a doença dos órgãos para os tecidos, utilizando como princípio básico o isomorfismo dos tecidos (Foucault, 2008).

De acordo com suas análises, o organismo era composto de tecidos com “texturas” semelhantes, que podiam ser “lidas”, identificando as similaridades, parentescos e inter-relações das doenças inscritas na configuração do corpo. Ao identificar estas semelhantes texturas do organismo e suas respectivas funções é que nasce a histologia como base da que conhecemos hoje.

Nos humanos, os tecidos são divididos em quatro grandes grupos de acordo com as diferenças morfológicas e suas especializações funcionais (condutibilidade, contratilidade, absorção, excreção e reprodução, dentre outras).

Esses quatro tecidos são: os tecidos epiteliais, tecidos conjuntivos, tecidos musculares e tecidos nervosos.

2. Tecido epitelial

O tecido epitelial se caracteriza principalmente por ser constituído de células bem justapostas, geralmente poliédricas, com pouca substância intercelular e ausência de vascularização.

As células epiteliais são bastante dinâmicas, possuindo uma elevada atividade mitótica que promove a constante renovação epitelial. Essa taxa de renovação, entretanto, é variável de acordo com o tecido avaliado.

As funções mais características dos epitélios são a de **revestimento de superfícies** externas e internas do organismo, e a **formação das glândulas**.

As células epiteliais são provenientes das células que constituem os três folhetos germinativos do embrião (ectoderma, endoderma e mesoderma).

A forma de suas células e a justaposição celular que apresentam é garantida por um conjunto de junções celulares especializadas. Essas junções celulares vão ter apresentação variável de acordo com a especificidade funcional do tecido no qual se encontram, mas de uma forma geral apresentam as seguintes características:

- **Zônula de oclusão:** localizada na porção apical das células epiteliais, é formada por proteínas integrais da membrana plasmática que se ligam ao cinturão adesivo das células vizinhas, impedindo a passagem de moléculas entre elas, havendo, portanto, obliteração do espaço intercelular.
- **Zônula de adesão:** localizada abaixo da zônula de oclusão, tem como função aumentar a adesividade intercelular.
- **Desmossomos:** podem ser comparados a um botão de pressão, constituídos por duas metades que se encaixam, estando uma metade localizada na membrana de uma das células e, a outra, na célula vizinha. São responsáveis por conferir maior adesão celular e resistência.
- **Junções comunicantes:** interconectam células epiteliais, mas estão presentes também em alguns tecidos musculares, permitindo a troca de moléculas por meio dos poros que constituem.

Membrana basal, lâmina basal e camada basal

Como o tecido epitelial não possui vasos sanguíneos, apesar de participar na constituição deles, ele é nutrido por meio da difusão dos nutrientes que chegam por meio de vasos sanguíneos presentes no tecido conjuntivo (este sim, rico em vasos sanguíneos). Uma fina camada composta de colágeno do tipo IV, a proteína laminina e proteoglicanos¹ é a responsável por selecionar e filtrar o que se poderá passar do tecido conjuntivo para as células epiteliais. Essa estrutura é a **lâmina basal**, que é totalmente sintetizada pelas células epiteliais, sendo somente visível em microscopia eletrônica. A lâmina basal desempenha importante função de nutrir as células epiteliais, além de sustentá-las e promover sua adesão ao tecido conjuntivo.

¹ Proteoglicanos são formados por polissacarídeos que formam ligações covalentes com proteínas. São moléculas grandes capazes de manter um grande espaço de hidratação na matriz extracelular.

Em algumas regiões, em continuação à lâmina basal, há uma camada de fibras reticulares (principalmente colágeno do tipo III) conjugadas a complexos de proteínas, produzidas pelo tecido conjuntivo. Esses elementos formam uma espessa camada, identificada na microscopia de luz pela reação do ácido periódico + reativo de Schiff (PAS) ou impregnação pela prata. Nem todos os estudiosos da área concordam com esta distinção, mas é a lâmina basal somada à camada de fibras reticulares que se denomina **membrana basal** (MB).

2.1. Epitélios de revestimento

O tecido epitelial de revestimento é responsável por separar o tecido conjuntivo subjacente do meio externo ou das cavidades internas do corpo e funciona como um protetor e um controlador da passagem de substâncias do meio externo para o tecido conjuntivo (TC).

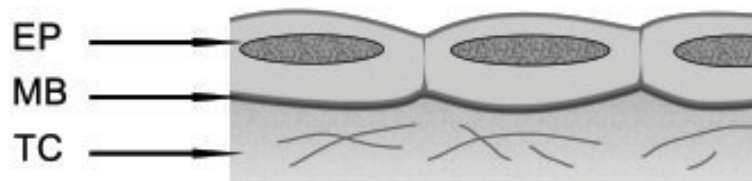
Classificação dos epitélios (EP)

Os epitélios de revestimento se classificam principalmente de acordo com a forma das células e o número de camadas nas quais essas células estão dispostas.

De acordo com a **forma** das células, os epitélios podem ser classificados em:

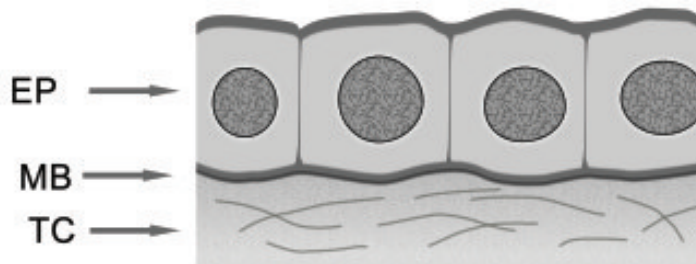
- **Epitélios pavimentosos** (Figura 1A): células mais largas do que altas, achatadas como ladrilhos e com o núcleo redondo ou alongado e central.

Figura 1A. Epitélio pavimentoso. EP – epitélio, MB – membrana basal, TC – tecido conjuntivo.



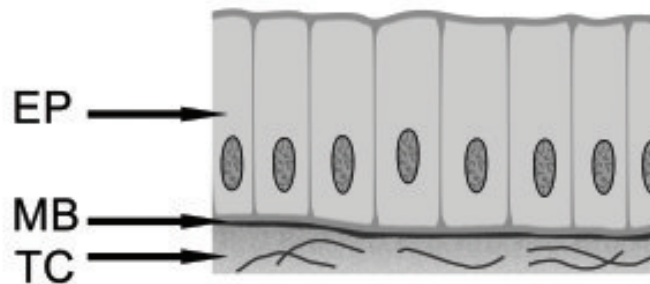
- **Epitélios cúbicos** (Figura 1B): células com altura e largura equivalentes, com forma de cubo e núcleo redondo central.

Figura 1B. Epitélio cúbico. EP – epitélio, MB – membrana basal, TC – tecido conjuntivo.



- **Epitélios cilíndricos** (Figura 1C): também chamados de prismáticos ou colunares, estes epitélios possuem células cuja altura é maior do que a sua largura. Suas células são alongadas, com um núcleo basal também alongado.

Figura 1C: Epitélio cilíndrico. EP – epitélio, MB – membrana basal, TC – tecido conjuntivo.

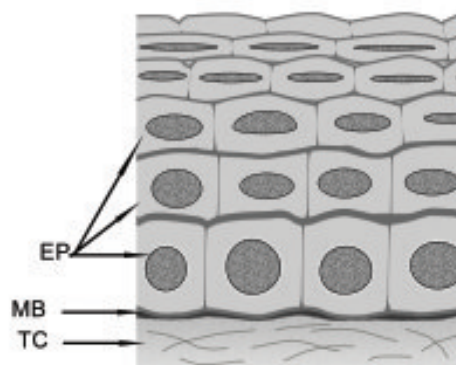


- **Epitélio especial ou de transição:** células epiteliais cuja forma varia constantemente, impedindo sua classificação nas categorias anteriores.

De acordo com o **número de camadas**, os epitélios podem ser:

- **Simples:** formado por uma só camada celular, na qual todas as células estão em contato com a lâmina basal, como representado nas figuras 1A, 1B e 1C.
- **Estratificado** (Figura 2): formado por mais de uma camada celular, de forma que só as células da base (camada basal) têm contato com a lâmina basal.

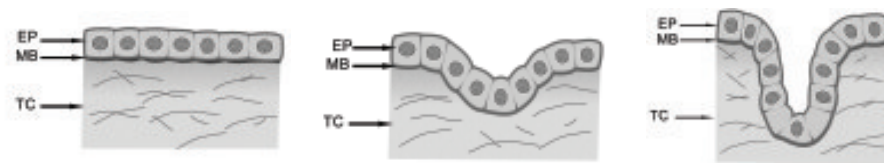
Figura 2: Tecido epitelial estratificado. EP – epitélio, MB – membrana basal, TC – tecido conjuntivo.



2.2. Epitélios glandulares

As células epiteliais glandulares são originadas durante o processo de proliferação das células do epitélio de revestimento no desenvolvimento embrionário. Essas células de revestimento invadem o tecido conjuntivo subjacente e se diferenciam, especializando-se na elaboração de produtos de secreção variados (Figura 3).

Figura 3: Formação das glândulas pela invaginação do tecido epitelial em direção ao tecido conjuntivo. EP – epitélio, MB – membrana basal, TC – tecido conjuntivo.



Os epitélios glandulares podem ser classificados de acordo com diversos aspectos:

- **Glândulas unicelulares e multicelulares**

Células que desempenham, isoladamente, função de secreção são chamadas de glândulas unicelulares. Dessas, o melhor exemplo é a célula caliciforme, presente tanto na via digestória quanto na via respiratória, atuando na produção de muco.

O termo “glândula” é, entretanto, usado de forma mais comum para se fazer referência às glândulas multicelulares, que são compostas pelo agrupamento de várias células secretoras. As glândulas sudoríparas, salivares e adrenais são alguns exemplos de glândulas multicelulares.

- **Glândulas exócrinas e endócrinas**

Durante o processo de diferenciação celular e formação das glândulas, quando ocorre a invasão do tecido conjuntivo pelo epitélio de revestimento embrionário,

algumas glândulas mantêm sua ligação às células de revestimento. Essa ligação adquire a forma de um tubo ou ducto celular pelo qual as secreções podem ser eliminadas para a superfície do tecido, do órgão, ou mesmo do organismo. Dessa forma, quando há um **ducto secretor**, a glândula é considerada **exócrina** (Figura 4).

Quando, durante este processo de diferenciação celular, as células glandulares não mantêm nenhuma ligação com o epitélio de revestimento, isolando-se no interior do tecido conjuntivo, a glândula é chamada **endócrina**. Nesse caso, devido à ausência de um ducto secretor, estas glândulas endócrinas liberam suas secreções, **os hormônios**, diretamente na corrente sanguínea (Figura 5).

Figura 4. Glândula Exócrina. EP - epitélio, MB - membrana basal, TC - tecido conjuntivo, DE - ducto excretor, PS - porção secretora

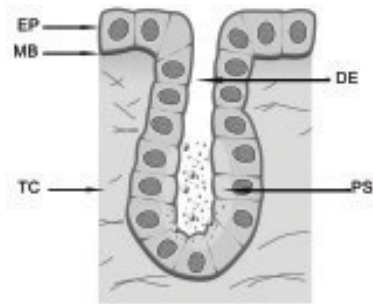
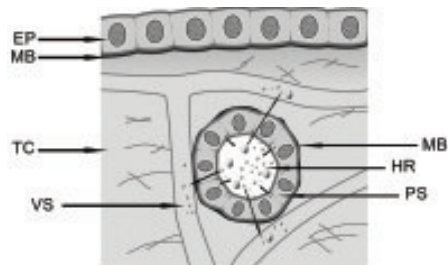


Figura 5. Glândula Endócrina. EP - epitélio, MB - membrana basal, TC - tecido conjuntivo, VS - vaso sanguíneo, PS - porção secretora, HR - hormônio



No corpo humano, o fígado² e o pâncreas³ realizam funções exócrinas e endócrinas, e são chamados **glândulas mistas**.

² A função exócrina do fígado é representada pela produção da bile, que é liberada na luz do tubo digestório (mais especificamente no duodeno). O fígado também é classificado como endócrino por produzir proteínas (como a albumina, protrombina e fibrinogênio) que são liberadas diretamente na corrente sanguínea.

³ A secreção exócrina do pâncreas é o suco pancreático, rico em enzimas digestivas e liberado no duodeno. A porção endócrina do pâncreas produz e libera os hormônios **insulina** e **glucagon**, ambos fundamentais no metabolismo da glicose no organismo.

• **Glândulas merócrinas, holócrinas e apócrinas** (Figura 6)

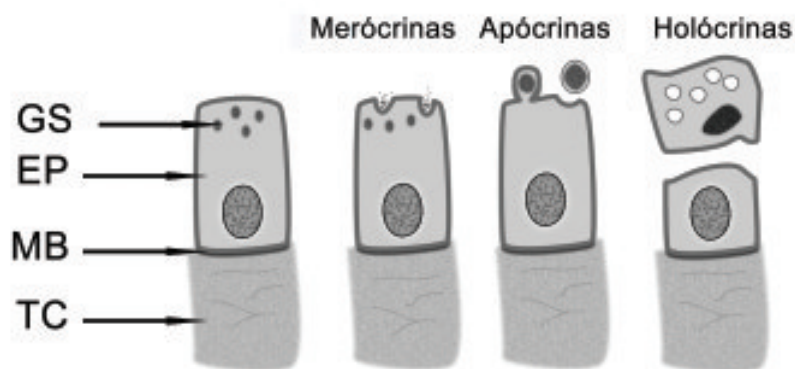
As glândulas são classificadas também pelo modo como as suas células secretam.

Nas glândulas **merócrinas**, as células glandulares eliminam somente a sua secreção, por meio de exocitose, mantendo intacto o seu citoplasma (pâncreas, por exemplo).

Nas glândulas **holócrinas**, as células glandulares acumulam os seus produtos de secreção no citoplasma, morrem em seguida, desfazendo-se e passando a constituir, elas próprias, a sua secreção (glândulas sebáceas, por exemplo).

As glândulas **apócrinas** representam um meio-termo entre estas e outras formas de secretar. Nelas, as células glandulares, ao eliminarem sua secreção, perdem certa quantidade do seu citoplasma apical (glândulas mamárias, por exemplo).

Figura 6. Diferentes modos de secretar. Glândulas merócrinas, apócrinas e holócrinas. GS - grândulos de secreção, EP - epitélio, MB - membrana basal, TC - tecido conjuntivo.



Um grupo de células que desempenha uma atividade de apoio à secreção glandular exócrina são as **células mioepiteliais**. Trata-se de células epiteliais cujo citoplasma contém filamentos de actina e de miosina, o que lhes confere a

capacidade de se contrair. Essas células possuem uma forma estrelada, e se localizam entre a lâmina basal e a célula secretora, ligando-se umas às outras, envolvendo assim a porção secretora da glândula. Elas atuam contraindo-se e ajudando a glândula exócrina a expelir seu produto pelo ducto excretor.

3. Tecidos conjuntivos

Os diversos tipos de tecido conjuntivo existentes no corpo têm a função de unir outros tecidos, conferindo-lhes sustentação e dando conjunto ao corpo, daí sua denominação.

A denominação “tecido conjuntivo”, entretanto, é um título geral que designa um grupo de diversos tecidos com várias funções. O tecido conjuntivo compreende um tecido tradicionalmente conhecido como “tecido conjuntivo propriamente dito” e um amplo grupo de tecidos chamados “tecidos conjuntivos especiais”, com funções altamente especializadas. Esse grupo de tecidos conjuntivos especiais compreende os tecidos adiposo, cartilaginoso, ósseo, sanguíneo e hematopoiético, que serão tratados mais adiante.

De uma forma geral, todos os tecidos conjuntivos são originários de células alongadas no mesênquima embrionário⁴, e são formados essencialmente por células mesenquimais e uma matriz extracelular abundante. Serão variações tanto nas características celulares quanto nas peculiaridades da matriz extracelular que determinarão, nos diferentes tecidos conjuntivos, sua especialização no desempenho de determinadas atividades e funções.

3.1. Tecido conjuntivo propriamente dito

O tecido conjuntivo propriamente dito é o que mantém as características mais elementares nos seus componentes. É ricamente vascularizado e se

⁴ Células mesenquimais ou mesenquimatosas são originadas do mesoderma, folheto germinativo intermediário dos tecidos embrionários.

encontra sempre abaixo do tecido epitelial, dando-lhe suporte e garantindo sua nutrição.

Suas células terão funções na manutenção da homeostase⁵ tecidual, mas não terão características especializadas no sentido de conferir especificidade funcional ao tecido. Da mesma forma, a matriz extracelular se apresentará em sua configuração mais básica.

Células do tecido conjuntivo propriamente dito

Grande parte das células encontradas nos tecidos conjuntivos é produzida nos próprios tecidos, mas algumas outras células, como os leucócitos, por exemplo, que transitam na corrente sanguínea, podem habitar temporariamente o interior desses tecidos. De um modo geral, as células do tecido conjuntivo propriamente dito são:

- **Fibroblastos/fibrócitos**

São as mais importantes células deste tecido conjuntivo, estando responsáveis pela produção e manutenção da matriz extracelular.

Os **fibroblastos** (Figura 7) são células jovens, com forma estrelada devido a seus vários prolongamentos celulares. Apresentam também grande basofilia⁶, devido ao seu núcleo grande e ao retículo endoplasmático granular e complexos de Golgi desenvolvidos, o que indica a sua produção ativa de componentes da matriz extracelular.


Funcionando de certa maneira como uma regra entre os tecidos conjuntivos, as células essenciais dos tecidos, jovens e encarregadas de produzir a matriz extracelular, têm em sua nomenclatura o termo “blasto”, que indica

⁵ Homeostase é a propriedade de um sistema orgânico regular o seu ambiente interno de modo a manter uma condição estável, mediante múltiplos mecanismos de ajuste.

⁶ A basofilia é caracterizada pela afinidade de uma célula ou de um tecido pelos corantes básicos por possuir caráter ácido. Indica a presença de organelas associadas à produção ativa de substâncias proteicas, como retículo endoplasmático granular, complexo de Golgi e polirribossomos no citoplasma.

que esta célula está em crescimento ativo e sintetizando matriz extracelular. Essas células, porém, não se mantêm continuamente ativas, e quando entram em estado de repouso retraem-se, tornando-se menores e mais alongadas, sem os prolongamentos celulares, com organelas menos desenvolvidas. Essas células passam, então, a receber o sufixo “cito”. Nesse caso, os fibroblastos, ao entrarem em repouso, adquirem as características descritas acima, e passam a ser chamados **fibrócitos** (Figura 7), embora esse termo não deva ser mais empregado, pois sugeriria um tipo celular diferenciado, o que não é a realidade, mas representa apenas um momento funcional do fibroblasto. Esse processo pode ser revertido se o tecido for lesionado ou se, por outro motivo, houver a necessidade de novos fibroblastos para produzir novamente a matriz extracelular. Nestes casos, os fibrócitos são estimulados e passam, de novo, a produzir ativamente, readquirindo suas características peculiares de quando estavam ativos.

Figura 7. Células do tecido conjuntivo: fibroblasto e fibrócito



- **Macrófagos**

São células grandes e ameboides, com núcleo ovoide ou em forma de rim, que se deslocam continuamente entre as fibras à procura de bactérias e restos de células. Sua função principal é proteger os tecidos, fagocitando agentes infecciosos que penetram no corpo, e identificando

substâncias potencialmente nocivas ao organismo, apresentando antígenos e alertando o sistema imunológico.

Os macrófagos fazem parte do **sistema fagocitário mononuclear (SFM)**, derivando indiretamente de células da medula óssea.

- **Mastócitos**

Células globosas, grandes, com o núcleo pequeno e central e o citoplasma repleto de grânulos basófilos. Seu núcleo, às vezes, fica encoberto pela grande quantidade de grânulos e não é visto.

- **Plasmócitos**

Essas células estão presentes em pequena quantidade nos tecidos conjuntivos, sendo responsáveis pela produção de imunoglobulinas (anticorpos) importantes nos processos imunológicos. São derivadas da ativação, proliferação e diferenciação de linfócitos B originários da medula óssea.

Em caso de aumento da permeabilidade vascular, causada por processos inflamatórios, outros leucócitos podem ser também encontrados no tecido conjuntivo propriamente dito.

Matriz Extracelular

A matriz extracelular é um meio no qual as células do tecido conjuntivo estão dispostas, e lhes confere nutrição e substrato para sua organização e atuação.

É formada por um conjunto de fibras imersas em uma substância fundamental amorfa.

- **Elementos fibrosos do tecido conjuntivo**

As principais fibras que compõem o tecido conjuntivo são compostas de proteínas produzidas pelos fibroblastos (no caso do tecido conjuntivo

propriamente dito). Sua distribuição varia conforme o tipo de tecido conjuntivo, sempre de acordo com as características morfofuncionais destes tecidos.

Os elementos fibrosos observados por meio de técnicas histoquímicas nos preparados histológicos são:

Fibras colágenas

O colágeno é um tipo de proteína que possui mais de 20 variações conhecidas, apresenta um nítido padrão de estrias transversais e representa a proteína mais abundante do corpo, constituindo 30% de seu peso seco. As fibras colágenas são o principal componente da matriz extracelular e podem ter características peculiares que as diferenciam nos vários tipos conhecidos. As fibras colágenas têm como componente básico a proteína colágeno, e, para os estudos histológicos mais básicos, os tipos mais importantes de colágeno são:

- Colágeno I: é o tipo de colágeno mais abundante em todo o organismo, sendo capaz de formar fibras espessas, as quais conferem resistência aos tecidos.
- Colágeno II: é o tipo de colágeno encontrado na matriz extracelular das cartilagens, formando fibrilas e atuando como molas biomecânicas.
- Colágeno III: forma delicadas fibrilas, sendo o principal constituinte das fibras reticulares.
- Colágeno IV: são fibrilas extremamente delicadas presentes na lâmina basal.

Fibras reticulares

Apesar da designação fibras, as fibras reticulares são formadas principalmente por colágeno do tipo III e, na realidade, são fibrilas delicadas. Por essa razão, muitos autores preferem incluí-las no sistema de fibras colágenas, isto é,

elementos fibrilares que têm o colágeno como proteína básica, independente do tipo do colágeno.

As fibras reticulares são delicadas e formam uma rede de trançado firme, dando sustentação aos órgãos hematopoiéticos⁷ e às células musculares, estando presente na parede de órgãos de forma variável, como no intestino, no útero e nas artérias. São chamadas fibras argirófilas por sua grande afinidade aos métodos histoquímicos que têm como base a prata, como a reticulina de Gomori.

Fibras elásticas

São fibras delgadas que se ramificam e formam uma malha irregular. As fibras elásticas têm uma cor amarelada a fresco, que a sua presença abundante confere a alguns tecidos. As fibras elásticas são, na verdade, formadas por fibrilas maiores da glicoproteína **fibrilina**, na forma de um arcabouço, que terá sua porção central preenchida pela proteína **elastina**.

Estas fibras vão conferir elasticidade aos tecidos, sendo evidenciadas por técnicas histoquímicas especiais, particularmente nos tecidos de sustentação do pulmão, na pele e nos vasos sanguíneos.

• Substância fundamental

A substância fundamental corresponde a uma matriz gelatinosa hidratada, na qual as fibras e as células estão imersas. É composta em parte por um líquido chamado fluido tissular ou plasma intersticial, que é derivado do plasma sanguíneo e apresenta a mesma composição; porém, a água presente na substância fundamental não é água líquida, mas está sob a forma de água de

⁷Órgãos hematopoiéticos são aqueles capazes de produzir os elementos figurados do sangue, como a medula óssea hematogênica, o fígado e o baço.

solvatação. A esse meio aquoso somam-se glicosaminoglicanos⁸, proteoglicanos e glicoproteínas adesivas que atuam como componentes estruturais da matriz extracelular, relacionando-se com as células e dando coesão a este conjunto.

Variedades do tecido conjuntivo propriamente dito

○ tecido conjuntivo propriamente dito pode se apresentar como frouxo e denso.

○ tecido conjuntivo propriamente dito **frouxo**, ou simplesmente tecido conjuntivo frouxo, é o tecido conjuntivo com ampla distribuição no corpo, estando presente em praticamente todos os órgãos. É chamado de frouxo, pois apresenta uma consistência delicada, com células e fibras esparsas, “casualmente” organizadas e largamente espaçadas, imersas em abundante substância fundamental.

○ tecido conjuntivo **denso**, em contrapartida, se caracteriza pela abundância de elementos fibrosos, preferencialmente fibras de colágeno, o que lhe confere grande resistência, não deixando grandes espaços visíveis de substância fundamental. De acordo com a disposição de suas fibras, pode ser subclassificado ainda como tecido conjuntivo denso **modelado** ou **não modelado**.

- Tecido conjuntivo **denso modelado**: apresenta predomínio de fibras colágenas orientadas em um mesmo sentido, paralelas e alinhadas aos fibroblastos e às células que as produzem. Essa orientação em um determinado sentido confere ao tecido maior capacidade de resistência à tração. Esse tecido denso e modelado é o principal constituinte dos **ligamentos, tendões e aponeuroses**.

⁸ Glicosaminoglicanos são polissacarídeos grandes que contribuem para a integridade tecidual e auxiliam na difusão de substâncias pela matriz extracelular (Stevens e Lowe, 2001).

- Tecido conjuntivo **denso não modelado**: neste tecido, há grande quantidade de fibras colágenas, que estão dispostas de maneira “irregular”, orientadas em várias e distintas direções.

3.2. Tecido adiposo

○ tecido adiposo é um tecido conjuntivo especial caracterizado pela predominância de células especializadas, os **adipócitos**, associados a uma grande irrigação sanguínea.

○ tecido adiposo corresponde, em pessoas de peso normal, a 20-25% do peso corporal na mulher e 15-20% no homem.

Esse tecido é considerado a maior reserva de energia do corpo, apesar de não ser a única. Além da dimensão do depósito energético que o tecido adiposo representa, por meio dos triglicérides, esse lipídeo é ainda mais eficiente na produção de energia do que o glicogênio. Um grama de triglicérides fornece 9,3 Kcal, enquanto um grama de glicogênio fornece apenas 4,1 Kcal de energia.

○ tecido adiposo não tem só a função de armazenar energia, mas ele atua também:

- na modelagem da pele, tendo uma distribuição diferenciada em homens e mulheres, conferindo-lhes as formas que lhes são peculiares;
- na absorção de choques, amortecendo impactos externos sobre o corpo;
- no isolamento térmico, impedindo a perda de calor do corpo;
- preenchendo espaços e sustentando órgãos.

Os tecidos adiposos podem ser de dois tipos:

- **Tecido adiposo unilocular**

Nos seres humanos adultos, praticamente todo o tecido adiposo é o unilocular (Figura 8). Os adipócitos uniloculares são células arredondadas e volumosas, com um núcleo achatado localizado na periferia da célula. Seu citoplasma é escasso e aparece de forma delgada envolvendo a gota lipídica. Esse tipo de tecido adiposo possui uma cor que varia do branco ao amarelo a fresco, de acordo com a dieta do indivíduo e a ingestão de alimentos com caroteno, um corante natural que escurece a cor da gordura.

Ao nascimento, o tecido adiposo do bebê forma uma camada uniformemente distribuída sob a pele, chamada **panículo adiposo**. Com o envelhecimento do indivíduo, aspectos genéticos e a liberação de hormônios sexuais e hormônios do córtex da glândula adrenal, essa gordura é redistribuída por todo o corpo, remodelando o corpo do jovem.

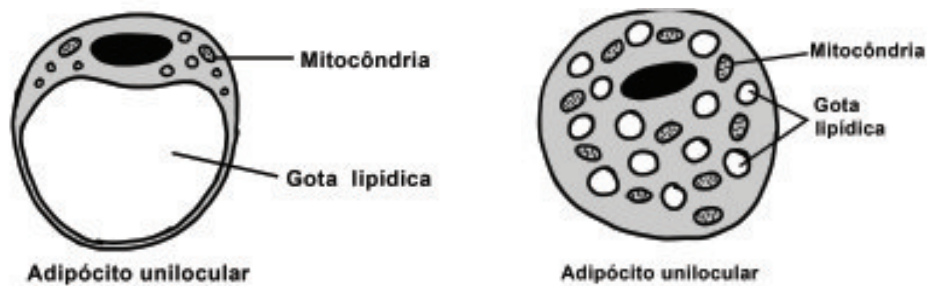
- **Tecido adiposo multilocular**

O tecido adiposo multilocular (Figura 8) recebe esse nome porque seus adipócitos apresentam várias pequenas gotas lipídicas distribuídas em seu citoplasma, em contraposição à grande e única gota do tecido unilocular. É também chamado de tecido adiposo **pardo**, devido à vascularização abundante e à presença de numerosas mitocôndrias (que têm cor avermelhada) em suas células.

Esse tecido é também chamado, em animais que hibernam, de **glândula hibernante**, por ser abundante e possuir células dispostas de forma **epitelióide**.

A principal função deste tecido é gerar energia na forma de **calor**, auxiliando na termorregulação do organismo.

Figura 8. Tipos celulares do tecido adiposo.



3.3. Tecido cartilaginoso

A cartilagem é um tipo de tecido conjuntivo formado de dois tipos celulares, condrócitos e condroblastos, e de uma matriz extracelular abundante, altamente especializada e vascular.

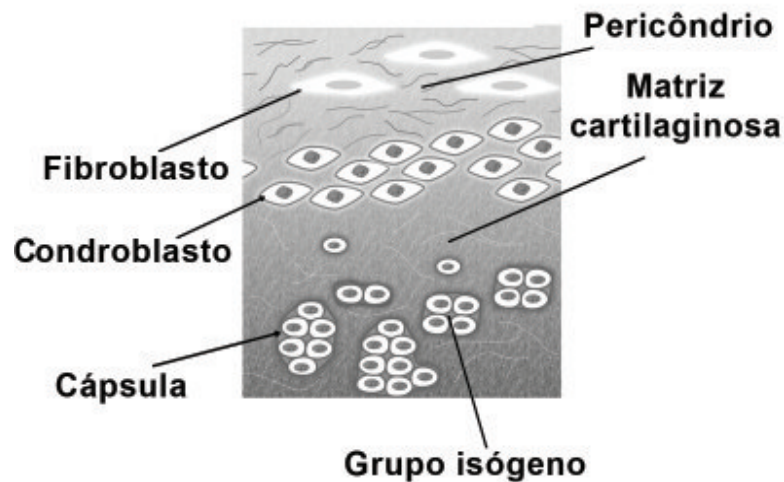
Tem as funções de conferir suporte a tecidos moles (anéis da traqueia, por exemplo), revestir as superfícies articulares dos ossos, e propiciar a formação e o crescimento dos ossos longos.

Formação da cartilagem

Durante sua formação embrionária, as células do mesênquima retraem seus prolongamentos e adquirem uma forma arredondada, multiplicando-se rapidamente e formando um aglomerado celular. Essas células jovens são chamadas condroblastos (Figura 9), e iniciam a síntese da matriz extracelular, distanciando-se umas das outras.

Quando a matriz começa a adquirir uma consistência mais rígida, os condroblastos ficam presos em espaços ligeiramente maiores do que eles, denominados cápsulas ou condroplastos. Os condroblastos multiplicam-se por mitose, dando origem a grupos de até 8 condrócitos chamados **grupos de isógenos** (Figura 9).

Figura 9. Tecido cartilaginoso



Pericôndrio

Como o tecido cartilaginoso não possui vasos sanguíneos próprios, suas células são nutridas por meio da difusão de substâncias a partir de vasos do tecido conjuntivo adjacente. Desta forma, quase todas as cartilagens são envolvidas por uma camada de tecido conjuntivo chamada **pericôndrio** (Figura 9).

O pericôndrio é responsável pela nutrição, oxigenação e eliminação de resíduos metabólicos da cartilagem, mas sua importância vai além disso. Suas células são semelhantes aos fibroblastos, mas as localizadas mais próximas da cartilagem podem se multiplicar, dando origem a novos condroblastos.

Nas cartilagens presentes em articulações sinoviais, a nutrição deste tecido é feita por difusão pelo **líquido sinovial**.

Tipos de cartilagem

- **Cartilagem hialina**

É a cartilagem mais comum no corpo humano. Possui uma cor branco-azulada e translúcida a fresco e é responsável pela formação do esqueleto

temporário no desenvolvimento fetal, até que esse esqueleto seja substituído por tecido ósseo.

É encontrada principalmente sustentando as fossas nasais, a traqueia e os brônquios, na extremidade ventral das costelas e recobre as superfícies articulares dos ossos longos. Localiza-se ainda entre a **epífise** e a **diáfise**⁹ dos ossos longos, na forma de um disco cartilaginoso chamado **disco epifisário** (Figura 10). É esse disco epifisário o responsável pelo crescimento dos ossos longos em comprimento.

- **Cartilagem elástica**

Essa cartilagem é encontrada no pavilhão auditivo e na epiglote. Possui uma matriz extracelular semelhante à da cartilagem hialina, mas possui ainda uma rede de fibras elásticas que confere a esse tipo de cartilagem, quando examinada a fresco, uma cor amarelada.

- **Cartilagem fibrosa**

Também chamada de **fibrocartilagem**, é a cartilagem mais resistente das três, apresentando características intermediárias entre o tecido conjuntivo denso e a cartilagem hialina. Durante sua diferenciação, as fibras de colágeno orientam as células, de forma que esta cartilagem vai apresentar os condrócitos dispostos em fileiras, de acordo com a disposição das fibras de colágeno.

Na cartilagem fibrosa não existe pericôndrio morfológicamente distinto, sendo esse tecido nutrido pelos vasos do tecido conjuntivo denso ao qual está intimamente ligado.

Por ser tão resistente, é encontrada em locais sujeitos a grande pressão, como nos discos intervertebrais e na sínfise pubiana.

⁹ As extremidades dos ossos longos são chamadas de epífises e o alongamento que as une é chamado de diáfise. Essas denominações serão mais bem exploradas no tópico sobre tecido ósseo.

○ crescimento das cartilagens acontece de duas formas:

- **Crescimento intersticial:** só acontece nos primeiros momentos da vida da cartilagem, referindo-se à divisão mitótica dos condroblastos, dando origem aos grupos isogênicos e à expansão da cartilagem daí resultante.
- **Crescimento aposicional:** esse tipo de crescimento se dá a partir das células condrogênicas do pericôndrio, que se diferenciam em condroblastos, se multiplicam e produzem uma nova matriz cartilaginosa, promovendo o crescimento da cartilagem.

3.4. Tecido ósseo

Os ossos são os principais componentes do esqueleto, tendo diversas funções:

- proteção para órgãos como coração, pulmões e o sistema nervoso central;
- sustentação e conformação do corpo;
- local de armazenamento de íons de cálcio e fósforo¹⁰ e a restituição desses elementos à corrente sanguínea de acordo com as necessidades do organismo, ou seja, participam da regulação da calcemia, cuja estabilidade é indispensável ao bom equilíbrio de várias funções orgânicas (ação de enzimas, permeabilidade de membranas, coagulação do sangue, transmissão do impulso nervoso, contração muscular etc.);
- constituem um sistema de alavancas que, juntamente com os músculos, permite a locomoção de partes do corpo e a ampliação da força muscular;
- alojam e protegem a medula óssea.

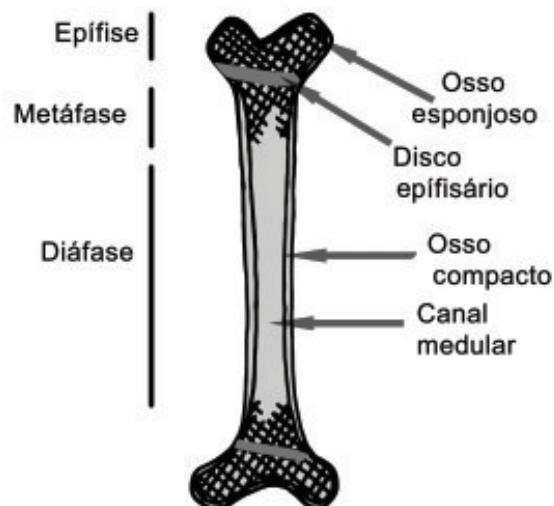¹⁰ Durante a gravidez, a calcificação fetal se faz em grande parte pela reabsorção desses elementos armazenados no organismo materno, por isso, é recomendável a ingestão, pela mãe, de alimentos ricos em cálcio durante a gestação.

De uma forma geral, nos indivíduos adultos, os ossos são constituídos de uma parte externa de osso compacto, sem cavidades aparentes, e de uma parte interna, trabecular, com múltiplas cavidades intercomunicantes, constituindo o osso esponjoso.

As cavidades intertrabeculares do osso esponjoso e o canal medular da diáfise dos ossos longos correspondem a um espaço designado medula óssea, a qual possui duas variedades de tecido relacionadas com a produção dos elementos figurados do sangue: medula óssea **vermelha** ou hematogênica (encontrada nos ossos longos, nos ossos chatos, no esterno e nas costelas), na qual desenvolvem-se os elementos figurados do sangue, e **medula óssea amarela**, preenchida por tecido adiposo e encontrada na cavidade medular dos ossos longos.

Tanto o osso compacto quanto o osso esponjoso possuem os mesmos componentes histológicos, mudando apenas a sua disposição estrutural, que lhes confere tão distinta aparência.

Figura 10. Esquema de um osso longo, evidenciando suas porções: epífise, metáfise e diáfise.



Matriz óssea

A matriz extracelular do tecido ósseo pode ser dividida em dois tipos de constituintes: uma matriz orgânica e uma matriz inorgânica.

- **Matriz orgânica:** formada principalmente por colágeno I, cujas fibras estão imersas em um meio gelatinoso de mucopolissacarídeos, água e eletrólitos, além de glicoproteínas específicas com grande afinidade pelo cálcio (osteocalcina, por exemplo).
- **Matriz inorgânica:** representa cerca de 50% da matriz óssea, e é composta de íons, principalmente de cálcio e fosfato, além de bicarbonato, magnésio, potássio, sódio e citrato em pequenas quantidades.

Assim que é produzida, a matriz óssea ainda não está classificada e possui uma consistência delicada, sendo chamada **osteóide**. Íons de cálcio e fosfatos provenientes da circulação sanguínea se ligam, formando cristais de **hidroxiapatita** ($\text{Ca}_{10}(\text{PO}_4)_6(\text{OH})_2$). Esses cristais de hidroxiapatita, por sua vez, ligam-se às fibras de colágeno I do osteóide, promovendo o endurecimento característico do osso.

Células do tecido ósseo

• Osteoblastos

São as células do tecido ósseo encarregadas de produzir a osteóide, a parte orgânica da matriz óssea. São células grandes e cuboides com várias expansões citoplasmáticas que se ligam às expansões citoplasmáticas dos osteoblastos vizinhos. Mantêm essas características descritas até o enrijecimento da matriz óssea decorrente da ligação da hidroxiapatita à osteóide.

• Osteócitos

Quando ocorre o enrijecimento da matriz óssea, os osteoblastos ficam aprisionados em espaços chamados lacunas (ou osteoplastos), que circunscre-

vem a estrutura principal das células. A partir desse momento, suas características se modificam e eles passam a ser chamados osteócitos.

A interrupção da produção de matriz faz com que toda a célula se retraia, tornando-se achatada e com pouca basofilia. Os prolongamentos celulares percorrem canais, os **canalículos ósseos** que vão se ligar às lacunas e canalículos vizinhos, constituindo uma rede que vai permitir a intercomunicação entre os prolongamentos dos osteócitos, permitindo a sua nutrição a partir de vasos sanguíneos que atravessam a estrutura óssea.

Embora não produzam mais matriz, a presença dos osteócitos é essencial para a homeostase do tecido e a manutenção da matriz óssea. A morte de uma dessas células é seguida pela reabsorção da matriz que a envolve.

• Osteoclastos

Localizadas na superfície do tecido ósseo que vai ser “reabsorvido”, essas células são caracterizadas por sua grande dimensão, sua multiplicidade de núcleos, sua mobilidade e por possuir várias projeções celulares na face voltada para o tecido ósseo.

A superfície dos osteoclastos, que está em contato com a região onde ocorrerá a reabsorção da matriz óssea, é rica em microprojeções celulares irregulares, chamadas também **borda em escova**. O citoplasma, principalmente nessas áreas, contém abundantes vesículas e vacúolos, cujo material vai realizar a hidrólise enzimática da osteoide, liberando o cálcio para ser reutilizado pelo organismo.

Todo tipo de osso vai possuir dois elementos essenciais que revestem suas superfícies internas e externas. Essas estruturas são, respectivamente, o **endóstio** e o **perióstio**, e são responsáveis, principalmente, pela nutrição, crescimento e recuperação de danos nos ossos.

- **Endósteo:** é representado por uma camada de células osteogênicas achatadas que revestem a cavidade do osso esponjoso, o canal medular e os canais de Havers e de Volkmann.
- **Periósteo:** é a camada de tecido conjuntivo denso, muito fibroso na sua porção mais externa, estando ancorado ao osso por suas fibras colágenas, que a ele se ligam fortemente (fibras de Sharpey). Sua porção mais interna, mais próxima do osso, é mais celular, com células osteoprogenitoras, sendo bastante vascularizada.

Essas células osteogênicas (ou osteoprogenitoras) apresentam características semelhantes aos fibroblastos. Porém, quando ativadas, dividem-se por mitose e diferenciam-se em osteoblastos, atuando na reparação de fraturas e possibilitando o crescimento dos ossos.

Tipos de tecido ósseo

Histologicamente, o tecido ósseo pode estar estruturado de duas formas distintas: o **tecido ósseo primário** e o **tecido ósseo secundário**. As células e componentes da matriz são os mesmos nos dois tipos e essa distinção se refere à disposição das fibras colágenas na matriz óssea.

• **Tecido ósseo primário**

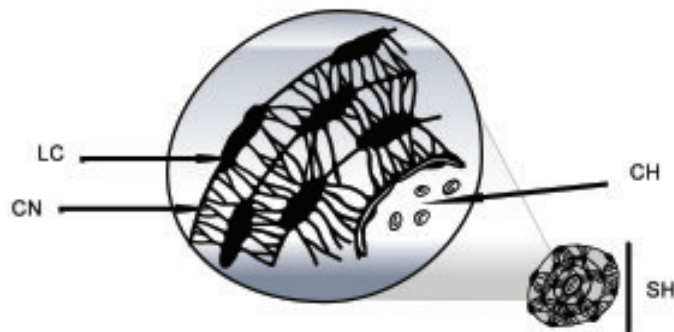
O tecido ósseo primário (ou imaturo) se estrutura durante a vida embrionária ao ocorrer a primeira ossificação, ou durante a reparação de uma fratura.

Nesse tipo de osso, as fibras colágenas estão dispostas aleatoriamente, sem orientação definida, havendo uma menor quantidade de minerais, o que confere a esse tecido ósseo resistência menor que o tecido ósseo secundário.

• Tecido ósseo secundário

O tecido ósseo secundário (ou lamelar) surge em substituição ao tecido ósseo primário. No tecido ósseo secundário, as fibras colagenosas se organizam de modo a formar lamelas concêntricas ao redor de canais onde transitam vasos sanguíneos. Esse conjunto é chamado **sistema de Havers**, e confere ao osso secundário maior resistência do que o osso primário. O canal no centro das lamelas ósseas que contém um vaso sanguíneo é chamado **canal de Havers**. Acompanhando a arquitetura ramificada dos vasos sanguíneos, há canais transversais chamados **canais de Volkmann**. Os canais de Volkmann ligam os canais de Havers entre si e os canais de Havers com a cavidade medular e com a superfície externa do osso (Figura 11).

Figura 11. Sistema de Havers ou ósteon: LC – lacunas, CN - canalículos, CH – canal de Havers, SH – sistema de Havers.



Tipos de ossificação

No embrião, a formação do osso ocorre por meio de dois mecanismos: a ossificação intramembranosa e a ossificação endocondral.

Histologicamente, não há diferenças entre os tecidos ósseos formados por esses dois tipos de ossificação, e ambos produzirão tecido ósseo primário, o qual será reabsorvido e substituído por tecido ósseo secundário.

• **Ossificação intramembranosa ou endoconjuntiva**

A designação **intramembranosa** é conferida a esse processo por ele ocorrer em uma área de densificação de elementos fibrosos do tecido conjuntivo embrionário, erroneamente denominado membrana conjuntiva. Atualmente, há autores que utilizam a designação endoconjuntiva para ressaltar que esse processo de ossificação ocorre no tecido conjuntivo.

As células mesenquimais, de determinada área do mesênquima programado a se diferenciar em tecido ósseo, começam a se diferenciar em osteoblastos, que por sua vez iniciam a produção de osteoide. O local onde se inicia a ossificação é chamado **centro de ossificação primária**. Nesse novo tecido, os osteoblastos estabelecem contato e, com a deposição de cálcio no osteoide, se transformam em osteócitos. Assim estruturam-se os canalículos ósseos, as lacunas e todas as outras estruturas características do tecido ósseo.

As regiões do mesênquima que não se diferenciam em células ósseas originam o perióstio na superfície externa e o endóstio na superfície interna do osso em formação.

Nos processos de reabsorção e reestruturação óssea que se seguem, se originam as camadas de osso compacto que constituem a superfície periférica desses ossos.

• **Ossificação endocondral**

A ossificação endocondral é o processo de formação dos ossos longos e curtos, a partir de um molde de tecido cartilaginoso.

Pode-se dizer que este processo segue os seguintes passos:

- 1- Ao redor da peça cartilaginosa, o pericôndrio começa a se ossificar, formando, assim, um cilindro ósseo ao redor da peça de cartilagem.
- 2- Os condrócitos, situados no interior deste modelo cartilaginoso, se **hipertrofiam**, dilatando as suas cápsulas. Eles também, quando

hipertrofiados, produzem **fatores angiogênicos** (fator de crescimento endotelial vascular – VEGF) que induzirão à formação de vasos sanguíneos a partir do pericôndrio.

3- Com o surgimento desses vasos sanguíneos, as células condrogênicas se transformam em osteogênicas, dando origem a **osteoblastos**. Estes osteoblastos iniciam a produção de osteoide, que enrijece formando centros de ossificação primária, colaborando na formação de um colar subperióstico ao redor da “diáfise” cartilaginosa.

4- Esse colar ósseo impede a difusão dos nutrientes para o interior da cartilagem, levando à morte dos condrócitos hipertrofiados, formando grandes **concavidades** no interior do molde cartilaginoso.

5- Osteoclastos, ao reabsorver o tecido ósseo, formam orifícios no colar ósseo, permitindo que um **broto vascular perióstico** (composto de células osteogênicas, células hematogênicas e vasos sanguíneos) penetre nas cavidades do molde cartilaginoso.

6- As células osteogênicas que penetraram no molde diferenciam-se em osteoblastos, iniciando a produção de tecido ósseo por sobre os restos de cartilagem ainda existentes, formando um complexo **cartilagem calcificada/osso calcificado**.

7- Conforme o osso subperióstico se espessa, **osteoclastos** começam a reabsorver o material do complexo cartilagem calcificada/osso calcificado, aumentando a cavidade interna da diáfise, que será a futura cavidade medular.

8- Nas epífises, ocorre um processo semelhante à ossificação da diáfise, com a diferença de não se formar um colar ósseo. As células osteogênicas invadem as cavidades ocasionadas pela destruição da cartilagem, produzindo o complexo cartilagem calcificada/osso calcificado. Esse complexo será reabsorvido pelos osteoclastos, restando apenas a cartilagem hialina do disco epifisário e a cartilagem articular.

3.5. Tecido sanguíneo

O sangue é um tecido conjuntivo especializado que circula em um sistema fechado de canais, representado pelo coração, artérias, capilares e veias. Além de transportar nutrientes a todas as células e retirar os produtos tóxicos resultantes do metabolismo, o sangue conduz, de um órgão para o outro, hormônios e outras substâncias reguladoras da atividade celular. O sangue atua também nos processos de defesa, carregando anticorpos e células que destroem agentes invasores e ajudam na cicatrização e recuperação de tecidos lesionados. O sangue ainda distribui calor, mantendo constante a temperatura do corpo, e auxilia na manutenção do equilíbrio ácido/básico e osmótico dos fluidos corporais.

No homem, o sangue consiste de um fluido viscoso, de cor vermelha e tonalidade variável. Possui um pH levemente alcalino (7,4) e é responsável por aproximadamente 7% do peso corporal (+/- 5,5 L num indivíduo adulto).

Os componentes do sangue podem ser separados por centrifugação, desde que seja coletado com uso de anticoagulantes. Dessa forma, podem-se obter:

- **glóbulos vermelhos** (hemácias): representam de 42% a 47% do volume total de sangue (**hematócrito**);
- **glóbulos brancos** (leucócitos) e **plaquetas**: vão formar a “**papa leucocitária**”, designação conferida à camada delgada e translúcida, que representa apenas 1% do volume total de sangue;
- **plasma sanguíneo**: componente líquido do sangue, no qual os outros componentes estão diluídos e que representa aproximadamente 55% do volume do sangue.

Plasma sanguíneo

O plasma sanguíneo é a parte líquida do sangue, que transporta substâncias solúveis em água. É constituído por água, proteínas, glicose, sais minerais e outros nutrientes, materiais de excreção, hormônios e anticorpos.

Dentre as proteínas presentes no plasma, destacam-se:

- as **albuminas**: encarregadas de regular a pressão osmótica do sangue;
- as **globulinas**: representam os anticorpos que atuam na defesa do organismo;
- o **fibrinogênio**: atua nos processos de coagulação sanguínea.

Na ausência de anticoagulantes, o fibrinogênio, juntamente com os outros elementos celulares do sangue, forma um coágulo. Esse processo de coagulação permite a obtenção do **soro sanguíneo**, que é, essencialmente, o plasma sanguíneo sem o fibrinogênio.

Glóbulos vermelhos

Nos vertebrados não humanos, os glóbulos vermelhos são também chamados de eritrócitos (do grego *erythros* = vermelho). Porém, em humanos, esses elementos, por não possuírem núcleo, são chamados hemácias. As hemácias são estruturas altamente diferenciadas, encarregadas de manter em estado funcional o pigmento respiratório, a **hemoglobina**.

As hemácias possuem a forma de um disco bicôncavo de 6,5 a 8,5 μm de diâmetro e 2 μm de espessura na região mais larga, sendo flexíveis, sem organelas e anucleadas¹¹.

A concentração normal de hemácias é de +/- 4,5 e 5,5 milhões por mm^3 de sangue, na mulher e no homem, respectivamente.

¹¹ As hemácias são células anucleadas somente em mamíferos. Aves, peixes e répteis, por exemplo, possuem hemácias nucleadas.

Glóbulos brancos

Essas células, também chamadas de leucócitos, são incolores e esféricas quando no sangue. São originadas na medula óssea e só permanecem na circulação sanguínea enquanto são transportadas até os locais onde atuam. Ao chegar nesses locais, orientadas pela liberação de substâncias quimiotáticas, os leucócitos atravessam a parede dos vasos, por um processo chamado **diapedese**, e, só então, ao atingirem os tecidos, é que vão desempenhar suas funções específicas.

Em um indivíduo adulto normal há entre 6.500 e 10 mil leucócitos por mm^3 . Quando esse número está alterado, pode ser classificado como **leucocitose** (número aumentado) e **leucopenia** (número reduzido).

De acordo com a presença de grânulos citoplasmáticos, os leucócitos são classificados em dois grupos:

- os **granulócitos**, que possuem grânulos primários (lisossomos) e grânulos específicos como os neutrófilos, eosinófilos e basófilos;
- os **agranulócitos**, que possuem apenas grânulos primários e são os monócitos e os linfócitos.

• Neutrófilos

Os neutrófilos são células esféricas também chamadas de leucócitos polimorfonucleares, sendo os mais numerosos, equivalendo a aproximadamente 65% da população total dos leucócitos circulantes, e possuem grânulos azurófilos.

Os neutrófilos não fagocitam quando transitam no sangue circulante, mas tornam-se ameboides e fagocitários ao atingir os tecidos, onde são muito móveis, com a função primordial de ingerir e destruir micro-organismos encontrados neles. Exerce papel principal nos estágios iniciais da resposta bacteriana aguda, em lesões teciduais, e é o principal constituinte do **pus**.

- **Eosinófilos**

Os eosinófilos representam de 2% a 4% do total de leucócitos e têm o mesmo tamanho dos neutrófilos. Seu núcleo é bilobado e os grânulos citoplasmáticos, altamente eosinofílicos, são ovoides e maiores do que os grânulos dos neutrófilos.

Representam a primeira linha de defesa contra parasitas, pois são especializados na digestão de complexos antígeno – anticorpo, característicos dos processos alérgicos.

- **Basófilos**

São os leucócitos menos frequentes no sangue, representando menos de 1% do seu total. Seu núcleo é volumoso, em forma de S retorcido e irregular. Possuem grânulos citoplasmáticos grandes, basófilos e metacromáticos, que frequentemente recobrem o núcleo. Ao deixar a circulação e penetrar no tecido conjuntivo, adquirem aparência semelhante ao mastócito.

Ao entrar em contato com algum alérgeno, os basófilos excitam seus grânulos e provocam uma reação de hipersensibilidade imediata (anafilaxia), que é, de fato, uma reação exagerada do organismo no combate ao alérgeno.

- **Monócitos**

Os monócitos são as maiores células do sangue circulante e representam de 3% a 8% da população leucocitária.

Os monócitos são constituintes da unidade funcional denominada sistema mononuclear fagocitário. Esse sistema se origina da célula mononuclear fagocitária, presente na medula óssea. A célula precursora atinge o sangue circulante, onde permanece alguns dias completando sua maturação e se torna um monócito. Enquanto circulante, essa célula continua um monócito; porém, quando realiza a diapedese e penetra no tecido conjuntivo, transforma-se num

macrófago. Dependendo do órgão no qual se encontre, esse macrófago recebe diferentes designações: células de Kupffer, no fígado; macrófagos alveolares, nos pulmões; células de Langerhans, na pele; microglia, no sistema nervoso central; dentre outros.

- **Linfócitos**

De uma forma geral, os linfócitos são células pequenas (de 9 a 12 μm) com núcleos centrais, ovoides ou reniformes, e cromatina condensada; o citoplasma é levemente basófilo e se apresenta normalmente como um anel delgado ao redor do núcleo. De 20% a 25% dos leucócitos circulantes são células desprovidas de capacidade fagocitária e podem ser divididos em dois grupos:

Linfócitos B

Os linfócitos B se originam e amadurecem na medula óssea. Durante seu amadurecimento, essas células produzem milhares de imunoglobulinas (anticorpos) que são inseridas na sua membrana plasmática, permanecendo com seus sítios de ligação expostos na superfície externa da célula. Quando esses anticorpos membranares entram em contato com os seus antígenos, o linfócito B é “ativado”, sofrendo mitoses e dando origem a dois tipos celulares: os **plasmócitos** e as **células de memória** (linfócito B de memória).

Linfócitos T

Os linfócitos T são produzidos na medula óssea, mas terminam seu processo de amadurecimento no timo, daí a origem de seu nome: linfócitos T.

Quando estas células concluem seu amadurecimento no timo, elas se diferenciam em três tipos celulares:

- **linfócito T “helper” (auxiliar)**: essas células secretam fatores que estimulam a ação de outros linfócitos T e B;

- **linfócito T “supressor”**: libera substâncias que reduzem a ação de linfócitos T e B. Desempenha papel fundamental na supressão da resposta aos antígenos do próprio indivíduo (doenças autoimunológicas);
- **linfócito T “citotóxico”**: essa célula age diretamente sobre células estranhas, como, por exemplo, células transplantadas, e sobre células infectadas por vírus. Atuam de duas formas: secretando proteínas chamadas **perforinas**, que formam orifícios na membrana das células atacadas, provocando sua lise; ou liberando substâncias que induzem as células-alvo à **apoptose**¹².

Alguns autores relatam ainda a existência de um terceiro grupo de linfócitos, os linfócitos NK (*natural killers*) ou “assassinos naturais”. Esses linfócitos representam aproximadamente 10% dos linfócitos circulantes, e recebem o nome de NK porque atacam células cancerígenas e infectadas por vírus sem a necessidade de um estímulo prévio. Em uma distensão sanguínea, não é possível distinguir essas células.

• Plaquetas

São fragmentos citoplasmáticos pequenos (2 a 4 μm) e anucleados, derivados dos **megacariócitos** residentes da medula óssea e desempenham um importante papel na hemostasia¹³, promovendo a coagulação do sangue e ajudando na reparação de danos na parede dos vasos, evitando processos hemorrágicos.

¹² A **apoptose** é um tipo de **morte celular** que possui importante papel durante o processo de diferenciação, crescimento e desenvolvimento dos tecidos adultos normais e patológicos. Fisiologicamente, a **apoptose** é um dos participantes ativos da homeostase, controlando o equilíbrio entre a proliferação e a degeneração celular, ajudando na manutenção do tamanho dos tecidos e órgãos. É erroneamente conhecida como “morte celular programada”, de vez que a definição correta é “morte celular não seguida de autólise”.

¹³ Hemostasia é um conjunto de mecanismos que o organismo emprega para coibir hemorragias, dizendo respeito às rotinas de coagulação sanguínea e reparação de vasos.

3.6. Tecido hematopoiético

O tecido hematopoiético é uma variedade do tecido conjuntivo relacionado à produção dos **elementos figurados (hemácias, leucócitos e plaquetas)**, e proporciona um microambiente tissular propício a esse processo.

Medula óssea

A medula óssea (do grego *myelon* = medula) é a cavidade óssea que aloja um tecido delicado e gelatinoso, rico em vários vasos sanguíneos e uma delicada rede de fibras reticulares. A medula óssea aloja o tecido hematopoiético.

Células-tronco, células progenitoras e células precursoras

As células mais importantes do tecido hematopoiético são as **células-tronco pluripotentes**, capazes de originar todas as células sanguíneas.

As células-tronco pluripotentes têm a importante característica de se autorrenovar. Ao se dividirem, essas células dão origem a duas células-filhas, sendo que somente uma delas vai continuar se desenvolvendo, permanecendo a outra célula-filha como uma célula-tronco de reserva, tornando seu estoque praticamente inesgotável.

Ao contrário do que se acreditava inicialmente, as células-tronco da medula óssea têm uma capacidade de diferenciação celular que não se restringe às células sanguíneas. Inicialmente, as pesquisas se restringiam à utilização de células-tronco embrionárias, mas os estudos revelam a obtenção de células-tronco de um indivíduo adulto.

Depois de retiradas da medula óssea, as células-tronco são mantidas em um meio de cultura no qual têm sua diferenciação direcionada, havendo a produção de células especializadas de um tecido específico que se deseje transplantar. Essas células são, então, utilizadas para substituir células afetadas por processos patológicos. Embora o tema ainda seja controverso e impregna-

do de problemas de caráter ético, já há experiências bem-sucedidas na reparação de tecidos nervosos e cardíacos, dentre outros.

4. Tecido nervoso

O tecido nervoso tem sua origem do ectoderma, mais especificamente no neuroectoderma, e forma o sistema nervoso. Esse sistema é responsável pelo bom funcionamento interno do organismo (sistema neurovegetativo) e por mediar sua relação com o meio ambiente (sistema nervoso cerebroespinal).

O tecido nervoso é constituído por células especializadas chamadas **neurônios**, responsáveis por definir a característica fundamental desse sistema, e por outras células que dão suporte ao neurônio, as **células da neuroglia** ou **neuroglia** ou **glia**. A especialização celular consiste na capacidade de receber informações externas ou internas e convertê-las em impulsos elétricos que serão transmitidos por redes de comunicação integradas e complexas.

O sistema nervoso pode ser dividido anatomicamente em sistema nervoso central (SNC) e sistema nervoso periférico (SNP).

4.1. Neurônios

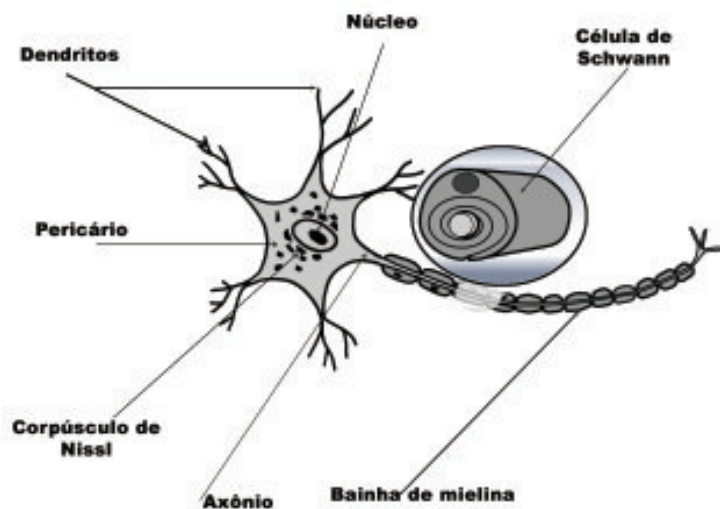
Os neurônios também são chamados de células nervosas, e representam as unidades funcionais do tecido nervoso. Seu número no sistema nervoso humano aproxima-se da ordem de grandeza de 10^{10} . Funcionalmente, os neurônios são classificados em três tipos principais: **neurônios sensoriais**, responsáveis por transportar os impulsos das terminações nervosas para o SNC; **neurônios motores**, que transportam o impulso do SNC em direção às células efetoras; e os neurônios que formam uma extensa rede intermediária que liga os neurônios sensoriais aos neurônios motores, chamados **interneurônios**¹⁴. Grande parte dos neurônios existente no corpo faz parte desta rede intermediária.

¹⁴ Os interneurônios podem ser chamados ainda de neurônios centrais, neurônios intercalados, neurônios intermediários, dentre outros.

Algumas características estruturais são comuns a todos os neurônios, sendo possível identificar três regiões morfológicas com funções específicas: dendritos, corpo celular ou pericário e axônio. O corpo celular, também conhecido como **pericário**, contém o núcleo e grande parte das organelas da célula, apresentando regiões basófilas denominadas **corpúsculos de Nissl** (Figura 12).

Do corpo celular partem prolongamentos que podem ser os **dendritos** ou o **axônio**. De acordo com o número desses prolongamentos, poderemos classificar os neurônios como **multipolares** (apresentam um axônio e dois ou mais dendritos), **bipolares** (um axônio e um dendrito), ou **unipolares** (um axônio que se divide em dois ramos em uma região próxima ao corpo celular) (Figura 12).

Figura 12. Neurônio.



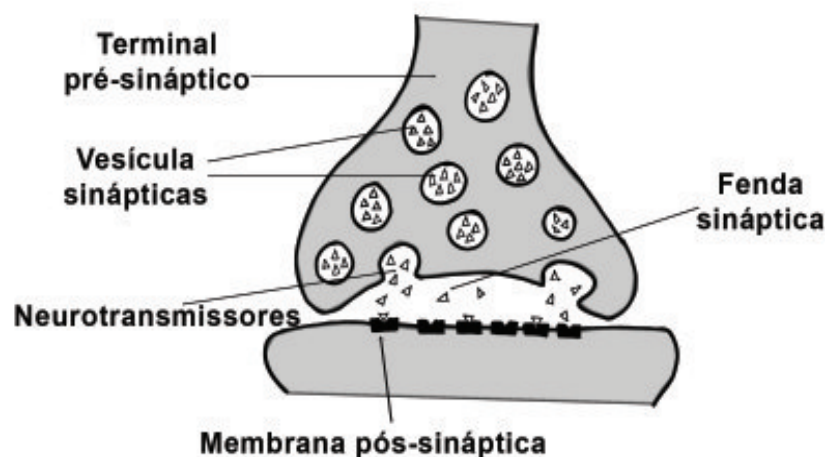
Sinapse

Representa o local de comunicação entre dois neurônios. Na sinapse química, há uma proximidade entre o botão terminal do axônio de um neurônio

(chamado de **botão pré-sináptico**) e o dendrito de outro neurônio (chamado **botão pós-sináptico**), sem que haja contato físico entre esses dois elementos. O espaço entre os dois neurônios é chamado **fenda sináptica**. O botão pré-sináptico contém mediadores químicos (**neurotransmissores**) em seu interior, armazenados em **vesículas sinápticas**, que serão liberados na fenda sináptica provocando o estímulo do neurônio seguinte. O impulso nervoso, ao chegar ao botão sináptico, provoca a entrada de cálcio, fazendo com que as vesículas sinápticas fundam-se à membrana pré-sináptica, liberando os transmissores para o espaço extracelular.

Alguns transmissores, como a **acetilcolina (ACh)**, **noradrenalina (NA)**, **dopamina (DA)** e **serotonina** foram identificados. A acetilcolina, por exemplo, é o transmissor que funciona entre o neurônio e o músculo estriado esquelético. O efeito do transmissor é rapidamente interrompido após ter sido liberado na fenda sináptica (Figura 13).

Figura 13. Representação de uma sinapse neural, demonstrando as vesículas repletas de neurotransmissores que são liberados na fenda sináptica, ligando-se aos receptores da membrana pós-sináptica e dando continuidade ao impulso nervoso.



4.2. Neuroglia

A neuroglia atua na estruturação do SNC e é conhecida como células da glia ou neuroglia. São identificados três principais tipos celulares: astrócitos, oligodendrócitos e microglia.

- **Microglia**

São os macrófagos do SNC, responsáveis pela remoção de restos celulares durante o desenvolvimento normal do sistema nervoso e pela fagocitose de outras substâncias estranhas que possam aparecer no SNC. São células ricas em lisossomos e apresentam retículo endoplasmático rugoso bem desenvolvido.

- **Astrócitos**

São as maiores células da neuroglia. Dividem-se em dois tipos: protoplasmáticos (predominantes na substância cinzenta) e fibrosos (predominantes na substância branca). Essas células apresentam numerosas projeções citoplasmáticas que envolvem grande parte dos vasos sanguíneos (chamadas pés-vasculares) e se expandem em direção aos neurônios (pés-terminais). Participam do processo de regulação do transporte de substâncias para os neurônios do SNC, contribuindo para a formação da barreira hematoencefálica.

- **Oligodendrócitos**

Esse tipo celular é o responsável pela formação da fibra nervosa do SNC. Seus prolongamentos são capazes de envolver os prolongamentos dos neurônios, podendo formar a bainha de mielina de vários neurônios ao mesmo tempo.

- **Células de Schwann**

São as células responsáveis pela formação da fibra nervosa no SNP. As células de Schwann podem se enrolar em volta do axônio seguidas vezes, formando a bainha de mielina. São necessárias várias células de Schwann para envolver um axônio.

• Epêndima

Geralmente classificada como constituinte da neuroglia, forma o revestimento dos ventrículos e do canal espinhal (cavidades repletas de líquido). Em muitos locais do encéfalo, o revestimento endimário é modificado de modo a permitir a produção do líquido cefalorraquidiano a partir das alças de capilares adjacentes. A união dessas alças com as células endimárias modificadas é chamada plexo coroide.

Condução do impulso nervoso

As células do nosso corpo, principalmente as células do tecido nervoso, apresentam um potencial elétrico na sua membrana plasmática. Esse potencial elétrico confere uma carga positiva na face externa da membrana plasmática e uma carga negativa na face interna. Essa polarização da membrana se deve às variações de concentrações de íons entre o meio intra e extracelular. Essa diferença é mantida pelo funcionamento da bomba de Na^+ e K^+ , graças à presença de ATPases na membrana que liberam energia para o transporte dos íons. Em uma condição de repouso, a concentração externa de Na^+ é maior do que a interna e a concentração interna de K^+ é maior do que a externa.

Quando um neurônio é estimulado com determinada intensidade, há uma modificação do funcionamento da bomba iônica. O estímulo provoca um aumento da permeabilidade da membrana plasmática do neurônio ao íon sódio, levando à entrada deste íon no citoplasma. Essa entrada de íons sódio provoca uma inversão local da polaridade da membrana: a face interna da membrana passa a ter carga positiva, e a face externa, carga negativa. Essa inversão de polaridade se propaga pela membrana da célula nervosa, normalmente dos dendritos ao axônio, sendo que as regiões iniciais tendem a voltar a seu estado inicial de polarização pela ação da bomba de Na^+ e K^+ .

Nas fibras nervosas que possuem bainha de mielina, o impulso adquire uma característica distinta de “**condução saltatória**”. A bainha de mielina não é contínua em todo o axônio. Alguns pontos entre as células formadoras da mielina ficam sem mielina, sendo estes locais chamados **nódulo** ou **nó de Ranvier**. A presença desses nós torna a condução do impulso mais rápida, visto que a onda de despolarização salta de um nó para o outro (a bainha de mielina funciona como um isolante).

A onda de despolarização, ao chegar ao botão pré-sináptico, provoca a fusão das vesículas, que contém os transmissores, à membrana plasmática. Os transmissores são liberados na fenda sináptica e, ao entrar em contato com os receptores presentes na membrana do botão pós-sináptico, provocam uma nova onda de despolarização no neurônio seguinte.

5. Tecido muscular

O tecido muscular é formado por células especializadas cuja função é a **contração**. Essas células são também chamadas fibras musculares, e são encontradas agrupadas em massas macroscópicas denominadas **músculos**, que são as estruturas ativas do aparelho locomotor, enquanto os ossos são as estruturas passivas.

Os tecidos musculares podem ser classificados em: tecidos musculares estriados, que podem ser esqueléticos ou cardíacos, e tecidos musculares lisos.

5.1. Tecido muscular estriado esquelético

O tecido muscular estriado esquelético constitui a maior parte da musculatura dos vertebrados e recobre totalmente o esqueleto, estando inserido nos ossos (Figuras 14 e 15).

Os músculos esqueléticos são de contração voluntária e se formam pela fusão de células precursoras (mioblastos), originando uma célula cilíndrica ex-

tremamente longa (atingindo vários centímetros), com muitos núcleos periféricos, e com estriações transversais.

O citoplasma das fibras musculares esqueléticas encontra-se repleto por miofibrilas, possuindo retículo sarcoplasmático, mitocôndrias e outras organelas.

As **miofibrilas** são estruturas cilíndricas que se estruturam formando **sarcômeros**, que são as unidades funcionais (contráteis) do músculo esquelético. O alinhamento dos sarcômeros é responsável pelas estriações transversais presentes nos músculos estriados.

Os sarcômeros das miofibrilas são compostos de **miofilamentos** que vão gerar a contração muscular. Esses filamentos contráteis são formados por um conjunto de proteínas, e podem ser:

- **Miofilamentos finos de actina**

São compostos por actina, tropomiosina e tropomina.

A **actina** que constitui filamentos é chamada actina F (filamentosa) e é constituída por monômeros de actina G (globosa). A actina globosa possui duas polaridades, que vão orientar a formação do filamento proteico.

A **tropomiosina** é formada por duas cadeias polipeptídicas enroladas em alfa-hélice, que vão ocupar o sulco formado pelos filamentos de actina F. Cada molécula de tropomiosina se estende por 7 monômeros de actina e se liga a um complexo troponina.

A **troponina** é um complexo formado por três proteínas: TnI, TnC e TnT. A **troponina T** se liga à molécula de tropomiosina; a **troponina I** é responsável por inibir a ligação da miosina com a actina; e a **troponina C** se liga aos íons de cálcio.

- **Miofilamentos grossos de miosina**

Esses filamentos são espessos e podem ser subdivididos em duas estruturas essenciais. A porção mais alongada, que compõe a cauda da molécula de

miosina, dá estruturação ao miofilamento de miosina de uma forma geral e é chamada **meromiosina leve**. Na extremidade dessa porção alongada, encontra-se uma “cabeça”, semelhante à extremidade de um taco de golfe, que recebe o nome de **meromiosina pesada**, juntamente com um discreto “pescoço”. A meromiosina pesada possui atividade ATPásica e é responsável pela interação com os filamentos de actina.

Nos sarcômeros, esses miofilamentos estão organizados de forma apropriada, que compõe áreas claras e escuras que se intercalam, formando todo um conjunto de bandas (I, A, H) e de linhas (Z e M) que, ao se repetirem por toda a extensão da fibra muscular, são responsáveis pela imagem das estriações transversais visualizadas ao microscópio de luz.

Figura 14. Músculo estriado esquelético (corte longitudinal).

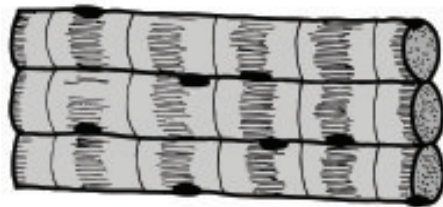
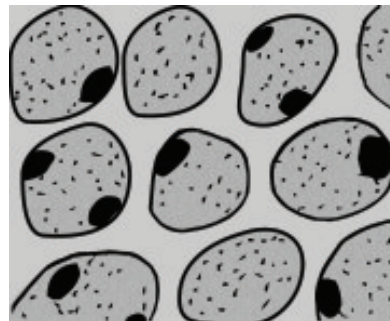


Figura 15. Músculo estriado Esquelético (corte transversal).



5.2. Tecido muscular estriado cardíaco

O músculo cardíaco é um músculo de contração **involuntária** e, assim como o esquelético, é constituído por fibras que apresentam estrias transversais, denotando a organização dos seus miofilamentos em sarcômeros (Figuras 16 e 17).

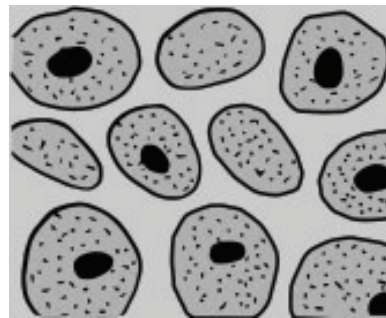
As células cardíacas são envoltas por uma delicada camada de tecido conjuntivo, e suas células são alongadas, mas não tanto quanto as esqueléticas, e ramificadas, com um ou dois núcleos centrais.

Unindo duas células cardíacas, há complexos juncionais especializados chamados **discos intercalares**. Os discos intercalares são visualizados ao microscópio de luz como uma linha mais escura, na forma de uma reta ou em degraus, e são compostos por junções de adesão, desmossomos e junções comunicantes. São estruturas características do tecido muscular cardíaco.

Figura 16. Músculo estriado cardíaco (corte longitudinal).

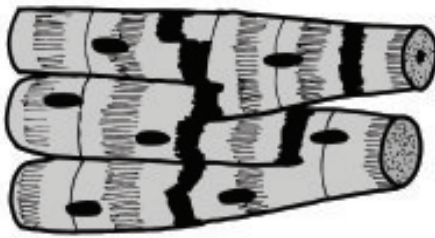

Figura 17. Músculo estriado cardíaco (corte transversal).



5.3. Músculo liso

As células do músculo liso são alongadas e fusiformes, com um único núcleo oval e central. São células de **contração involuntária**, presentes na parede de vários órgãos, como, por exemplo, a via digestória, na qual são responsáveis pelos movimentos peristálticos (Figura 18).

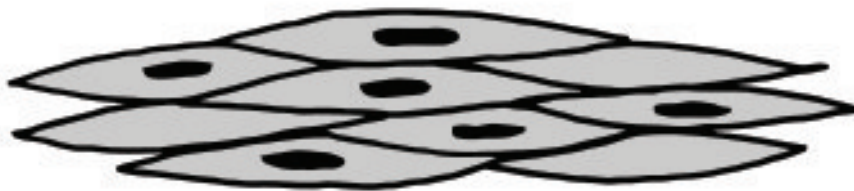As células musculares lisas são envoltas por uma lâmina basal e uma fina rede de fibras reticulares, que recebe a denominação lâmina externa. Como nos outros tipos de tecido muscular, os seus elementos contráteis são os miofilamentos de actina e miosina. A diferença reside no fato de esses miofilamentos **não** estarem dispostos na forma de sarcômeros, mas de forma aleatória. Assim, não há estriações transversais em sua estrutura. Além

disso, os filamentos de actina são formados somente de moléculas de actina e tropomiosina.

O cálcio utilizado na contração muscular desse tecido é armazenado no interior da célula, em vesículas denominadas **cavéolas**.

Esse tipo de músculo recebe inervações simpáticas e parassimpáticas (que são antagônicas), mas não há estruturas parecidas com a placa motora. As fibras nervosas liberam neurotransmissores (acetilcolina e noradrenalina) no espaço intercelular que se difundem, alcançando e despolarizando as células musculares. Quando despolarizadas, as cavéolas liberam o cálcio e se inicia a contração dos miofilamentos.

Figura 18. Músculo liso (corte longitudinal).



Referências Bibliográficas

GITIRANA, Licia de Brito. *Histologia: conceitos básicos dos tecidos*. 2. ed. Rio de Janeiro: Atheneu, 2007.

STEVENS, A.; LOWE, J. *Histologia humana*. 2. ed. São Paulo: Manole, 2001.

Para saber mais

GARTNER, L. P.; HIATT, J. L. *Tratado de histologia em cores*. 3. ed. Rio de Janeiro: Elsevier, 2007.

JUNQUEIRA, L. C.; CARNEIRO, J. *Histologia básica*. 10. ed. Rio de Janeiro: Guanabara Koogan, 2004.

KIERSZERBAUM, A. L. *Histologia e biologia celular*. Rio de Janeiro: Elsevier, 2004.

LULLMANN – RAUNCH, R. *Histologia: entenda, aprenda, consulte*. Rio de Janeiro: Guanabara Koogan, 2006.

YOUNG, B. et al. *Wheater histologia funcional*. 5. ed. Rio de Janeiro: Elsevier, 2007.